

CASE REPORT

# 요골동맥 도관술 후 발생한 일시적인 요골동맥 폐색 1예

공형윤, 박상현, 서용한, 정진현

순천향대학교 의과대학 천안병원 마취통증의학과

## Radial Artery Occlusion after Transradial Artery Cannulation

Hyung Youn Gong, Sang Hyun Park, Yong Han Seo, Jin Hun Chung

Department of Anesthesiology and Pain Medicine, Soonchunhyang University Cheonan Hospital, Soonchunhyang University College of Medicine, Cheonan, Korea

Percutaneous arterial catheterization is a widely used technique for continuous hemodynamic monitoring and arterial blood gas analysis. There are various complications such as hemorrhage, hematoma, infection, and thrombosis. We performed a catheterization procedure to confirm that the lateral circulation of the radial artery was sufficient. The arterial blood pressure waveform was damped after catheterization. Immediately after removal of the catheter, ultrasonography and Doppler were used to confirm the formation of total thrombus in the radial artery. A thrombus was found in the radial artery and disappeared at 3 days postoperatively.

**Keywords:** Catheterization; Occlusion; Radial artery; Thrombosis

### 서 론

경피적 동맥도관술은 지속적인 혈액학적 감시와 동맥혈 가스분석 등을 위해 광범위하게 사용되는 술기이다. 여러 동맥 중에 요골동맥이 접근이 가장 용이하고 부작용 발생이 적어 가장 많이 사용되고 있다. 일시적 혈관 폐색, 출혈, 혈종, 감염, 가성동맥류, 혈전, 허혈성 손상 등의 합병증이 알려져 있다[1]. 최근에는 심장질환의 진단과 중재술을 목적으로 요골동맥을 통한 도관삽입술이 널리 사용되고 있으며 이에 따른 많은 부작용이 보고되고 있다[2]. 저자들은 척추수술을 받는 환자에서 동맥도관술 후에 발견된 일시적인 요골동맥 폐색을 경험하여 이에 대한 문헌적 고찰을 보고하고자 한다.

### 증 례

신장 150 cm, 체중 55 kg의 58세 여자 환자가 요통을 주소로 내원하여 요천골 부위의 노년척주후만증 진단하에 L2-S1의 후방 압박술과 후방 요추체간 유합술이 예정되었다. 이학적 검사상 특이소

견은 없었으며, 과거력상 전신마취하에 uterine myoma로 hysterectomy와 left rotator cuff tear로 arthroscopic rotator cuff repair를 받은 기왕력이 있었으며, 고혈압 진단으로 약을 복용 중이었다. 술 전 시행한 흉부방사선촬영과 심전도, 혈액검사상 특이소견은 없었다. 마취 전 환자의 생체징후는 혈압 163/82 mm Hg, 맥박 83회/분, 동맥혈 산소포화도 SpO<sub>2</sub> 99%로 정상이었다. Propofol 110 mg과 rocuronium 40 mg으로 마취유도한 후 7.0 mm reinforced tube를 사용하여 기관삽관하였다. 마취유지는 desflurane과 O<sub>2</sub>, air로 하였다. 지속적인 혈액학적 감시와 동맥혈 가스검사를 위해 요골동맥을 통한 동맥도관술을 시행하였다. 좌측 팔에서 동맥도관술 시행 전 modified Allen's test를 시행하여 측부 순환이 충분함을 확인하였다. 22G angiocatheter needle를 사용하여 첫 시도에 거치하였고, 그 후 중심정맥관을 삽입하였다. 중심정맥관을 삽입하는 도중 지속적 동맥혈 혈압 감시장치를 통해 감시하였는데, 시간이 지남에 따라 모니터상의 동맥압 파형이 점점 감쇠되는 소견을 보였다. 저자의 추측으로 동맥관 삽입이 잘못된 것으로 판단하여 동맥도관을 제거, 지혈 후 동맥관 삽입을 다시 시도하였으나, 요골동맥의

Correspondence to: Hyung Youn Gong  
 Department of Anesthesiology and Pain Medicine, Soonchunhyang University Cheonan Hospital,  
 31 Suncheonhyang 6-gil, Dongnam-gu, Cheonan 31151, Korea  
 Tel: +82-10-4360-4900, Fax: +82-41-573-3559, E-mail: 83466@schmc.ac.kr  
 Received: Apr. 17, 2017 / Accepted after revision: May 26, 2017

© 2017 Soonchunhyang Medical Research Institute  
 This is an Open Access article distributed under the terms of the  
 Creative Commons Attribution Non-Commercial License  
 (http://creativecommons.org/licenses/by-nc/4.0/).

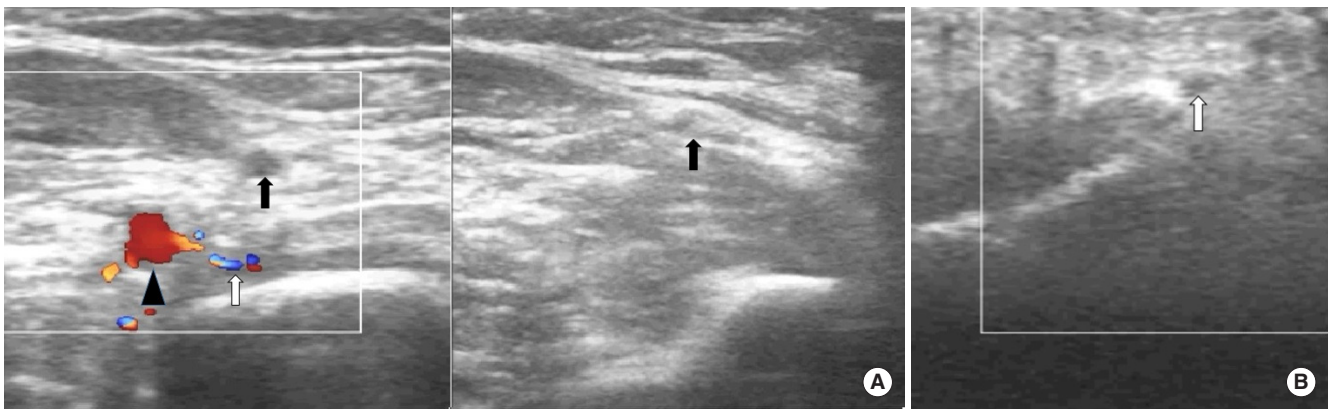


Fig. 1. (A, B) Ultrasonogram shows left brachial artery (arrowhead), left ulnar artery (open arrow), and left radial artery (arrow).

맥박이 촉지되지 않았으며, 그 당시 혈압은 107/65 mm Hg로 측정되었다. 4번째 손가락에 거치한 맥박산소측정기도 정상소견으로 보였으며 2번째 손가락으로 옮겼지만 정상적으로 나타났다. 초음파와 도플러로 확인해보니 상완동맥과 척골동맥은 보이지만 요골동맥의 움직임은 보이지 않으며 혈전으로 가득 차 보였다. 손목 이후부터 요골동맥의 움직임이 보였다(Fig. 1). 아래팔과 손가락의 피부색이나 체온의 변화도 없었다. 우측 팔에서 modified Allen's test를 시행하였고, 정상임을 확인한 후 요골동맥 도관술을 시행하였으며, 시행 후 초음파로 확인하여 정상적인 흐름을 확인 후 수술을 진행하였다. 수술 중 특이 변화는 없었으며, 수술시간은 5시간 55분이었고, 마취시간은 7시간 25분이었다. 수술 후 3일째 시행한 영상의학과의 양측 요골동맥의 초음파검사상 특이소견 없음을 확인하였고(Fig. 2), 특별한 임상증상 또한 없었다.

### 고 찰

요골동맥은 접근이 쉽고 부작용이 적기 때문에 동맥혈 도관술에 많이 이용된다. 천자하기 전 측부 순환을 확인하기 위해 초음파나 도플러를 사용할 수 있지만, 손쉽게 사용 가능한 modified Allen's test를 주로 사용한다[3]. 저자들도 본 증례의 천자 전 modified Allen's test를 시행하였으며 충분한 측부 순환을 확인하고 도관술을 시도하였다. 맥박 산소측정기도 요골동맥의 폐색을 탐지하는데 도움이 된다는 보고도 있지만[4], 본 증례에서는 측부 순환이 충분하였기 때문에 정상적인 측정치를 보인 것으로 생각된다.

과거 10년간 보고된 요골동맥의 폐색의 위험요인으로는 요골동맥 대비 도관의 두께, 여성, 도관의 거치기간, 천자시간, 낮은 체질량 지수, 당뇨, 지혈시간 등이 있다[2]. 저자들의 생각으로는 본 증례는 여성이라는 점과 첫 번째 도관술 시행 후 도관을 제거하고 두 번째 도관술을 시행하기 전 잠깐의 지혈시간이 폐색의 원인이었을 것이라고 생각된다. 동맥혈 도관에 의해 혈관 내벽이 손상을 입거나 도

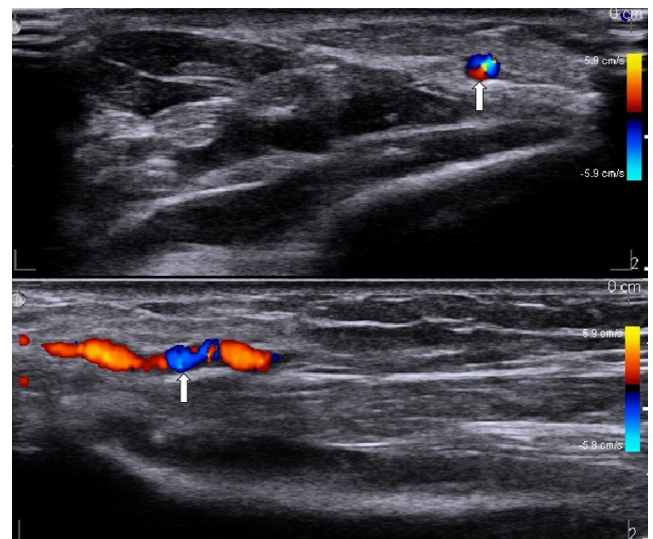


Fig. 2. Ultrasound images at 3 days after surgery. Left radial artery (open arrow).

관에 의해서 혈관이 좁아진 후 혈류의 와류가 생성되어 와류에 의해 혈관 내벽의 손상을 일으킬 수 있다. 내벽 손상이 일어난 후 혈소판 응집이 일어나고 혈전이 생성된다[5]. 또한 지혈을 위해 압박시간이 길어진다면 폐색이 일어난다. 따라서 혈관 천자 횟수를 가능한 줄여야 하며, 상대적으로 작은 도관을 선택하거나 더 큰 동맥을 선택하여 천자를 하는 방법이 혈전에 의한 폐색을 예방할 수 있을 것이다[2]. 또한 요골동맥 지혈할 때 척골동맥을 동시에 압박하면 폐색을 예방하는데 도움이 된다[6]. 혈전에 의해 요골동맥의 폐색이 되더라도 측부 순환이 유지된다면 혈류가 유지되고 대부분 혈전이 용해되어 재관류가 이루어지지만 그 기간은 수십 일까지 걸린다. 따라서 임상증상이 나타나고 지속된다면 환자의 상태에 따라서 antithrombotic agents나 antispasmodic, vasodilator 등과 같은 약물요법과 경피적 시술이나 외과적 수술방법을 사용할 수 있다[2]. 본 증례에서는 수술 후 3일째 시행한 검사에서 혈전이 모두 사

라졌음을 확인했다.

결론적으로, 요골동맥 도관술 시행 전 modified Allen's test를 통해 측부 순환이 충분함을 확인하는 것이 필요하며, 동맥 도관의 파형 감쇠와 같은 갑작스런 변화가 보일 때 시술의 잘못뿐만 아니라 혈관의 폐색과 같은 다른 여러 가지 가능성을 염두에 두고 신중하게 관리할 필요가 있을 것으로 보인다. 특히 최근 널리 사용되고 있는 초음파를 이용하면 더 세밀한 관리가 가능할 것으로 보이며 합병증 예방과 더불어 안전한 환자관리에 도움이 될 것으로 생각된다.

## REFERENCES

1. Kim SS, Han SH, Suh MG, Yu SC. Finger necrosis following percutaneous radial artery cannulation: a case report. *Korean J Anesthesiol* 2008; 54:598-602.
2. Goswami R, Oliphant CS, Youssef H, Morsy M, Khouzam RN. Radial artery occlusion after cardiac catheterization: significance, risk factors, and management. *Curr Probl Cardiol* 2016;41:214-27.
3. Bedford RF, Wollman H. Complications of percutaneous radial-artery cannulation: an objective prospective study in man. *Anesthesiology* 1973;38:228-36.
4. Munro FJ, Broome I. Radial artery occlusion detected by pulse oximetry. *Anaesthesia* 1994;49:1102.
5. Mustard JF, Packham MA. Thromboembolism: a manifestation of the response of blood to injury. *Circulation* 1970;42:1-21.
6. Bernat I, Bertrand OF, Rokyta R, Kacer M, Pesek J, Koza J, et al. Efficacy and safety of transient ulnar artery compression to recanalize acute radial artery occlusion after transradial catheterization. *Am J Cardiol* 2011; 107:1698-701.

1. Kim SS, Han SH, Suh MG, Yu SC. Finger necrosis following percutane-