

단일절개 흉강경 수술이 여러 흉부질환 수술에서 안전하게 적용될 수 있는 수술법인가에 대한 연구

송인학, 이승진

순천향대학교 의과대학 천안병원 흉부외과

A Study into the Potential for Safe Application of Single-Incision Thoracoscopic Surgery in Various Thoracic Diseases

In-Hag Song, Seung Jin Lee

Department of Thoracic and Cardiovascular Surgery, Soonchunhyang University Cheonan Hospital, Soonchunhyang University College of Medicine, Cheonan, Korea

Objective: Single-incision thoracoscopic surgery (SITS) is being applied to various thoracic diseases because it produces a smaller surgical scar, and is associated with less pain and loss of sensation compared to the traditional 3-port video-assisted thoracoscopic surgery (VATS). In our previous study, we showed that SITS can be used as a first-line surgical method to treat primary spontaneous pneumothorax. Therefore in this study, we looked into whether SITS can be safely and conveniently applied to other various thoracic diseases.

Methods: The subjects for this study those patients who underwent SITS at this hospital for thoracic diseases, who were admitted to this hospital between December 2013 and February 2015.

Results: In this study, SITS was attempted in 50 patients with various thoracic diseases. In 46 cases, SITS was successfully performed. However, in the remaining 4 cases were converted to 2-port or 3-port VATS (8%, 4/50). The reasons for conversion to VATS was due to difficulty in approaching the lesion (n = 3) and severe pleural adhesion (n = 1).

Conclusion: We found that SITS is a relatively easy and safe procedure that can be applied to various thoracic diseases. However, the operation may be difficult to perform depending on the location of the lesions or the extent of pleural adhesions. Therefore we recommend SITS in conditions where the lesion is mainly in the upper lobe, such as spontaneous pneumothorax, and in patients with minimal level of pleural adhesions.

Keywords: Single-incision thoracoscopic surgery; Thoracic surgery, video-assisted; Thoracic diseases

서론

최근 의학계 전반에 걸쳐 최소침습 수술에 대한 관심이 커지면서 흉부외과 영역에서도 다양한 질환에 최소침습 수술을 적용하는 사례가 늘어나고 있다. 1980년대 후반 비디오 흉강경 수술(video assisted thoracoscopic surgery, VATS)이 도입된 이래로 수술기구

들과 술기가 발달하면서 기존의 3-포트 흉강경 수술 대신 최근에는 포트를 하나로 줄인 단일절개 흉강경 수술(single-incision thoracoscopic surgery, SITS)을 시도하는 경우가 늘고 있다. SITS는 기존의 3-포트 VATS에 비해 절개창의 수가 적기 때문에 통증과 감각 이상이 적고, 미용적으로 우수하다고 알려져 있다[1-4]. SITS 초기에는 기흉 환자에서 폐 췌기 절제술과 같은 비교적 간단한 수술만

Correspondence to: Seung Jin Lee
Department of Thoracic and Cardiovascular Surgery, Soonchunhyang University Cheonan Hospital, 31 Suncheonhyang 6-gil, Dongnam-gu, Cheonan 330-930, Korea
Tel: +82-41-570-2190, Fax: +82-41-570-2848, E-mail: pcvslee@schmc.ac.kr
Received: Mar. 23, 2015 / Accepted after revision: Apr. 7, 2015

© 2015 Soonchunhyang Medical Research Institute
This is an Open Access article distributed under the terms of the Creative Commons Attribution Non-Commercial License (<http://creativecommons.org/licenses/by-nc/3.0/>).

이 대상이었으나 최근에는 그 적응증이 종격동 종양, 폐암 등으로 확대되고 있다[1,5-12]. 그러나 아직 많은 의사들이 좁은 단일절개창을 통한 여러 개의 기구 삽입으로 인한 시야 확보의 어려움, 그리고 기구들 간의 부딪힘으로 인한 술기 진행의 어려움 등으로 SITS를 시행하는 것을 주저하고 있다[4]. 우리는 원발성 자발성 기흉 환자의 폐 썩기 절제술에서 SITS가 일차 수술법으로 적용 가능한 수술법임을 확인한 이전 연구[3]의 경험을 바탕으로 이번 연구에서는 기흉 이외의 흉부질환 수술에도 SITS를 시도하여 SITS가 여러 흉부질환 수술에 안전하게 적용할 수 있는 수술법인지 확인하고자 하였다.

대상 및 방법

1. 대상

2014년 12월부터 2015년 2월까지 본원에서 흉부질환으로 흉강경 수술을 받은 환자들 중 SITS를 시도한 환자를 대상으로 적용된 질환들과 시행된 수술, 그리고 2-포트 또는 3-포트 VATS로의 전환을 및 이유 등에 대해 분석하였고, 폐절제술의 경우에는 병변의 위치, 수술시간, 유착 여부, 썩기 절제술의 개수, 수술 후 재원기간 및 흉관 거치기간 등을 분석했다.

저자들은 SITS 적응증을 2.5 cm 크기의 단일절개창을 통해 검체를 손상시키지 않고 적출할 수 있는 경우로 한정하였고, 이러한 기준에 의해 자발성 기흉에서 기낭 절제, 간질성 폐질환(interstitial lung disease)에서 진단을 위한 폐 생검, 고립성 폐결절(solitary pulmonary nodule) 환자에서 진단 및 치료를 위한 폐 절제, 악성 흉수에서 흉막 생검, 단경이 3 cm 이하인 종격동 종양의 절제, 림프관평활근중증(lymphangiomyomatosis) 환자에서 진단을 위한 폐 절제, 폐 자궁내막증식증(pulmonary endometriosis)에서 진단 및 치료를 위해 폐 절제, 전이성 폐암 환자에서 전이암 절제, 혈심낭(hemopericardium)에서 심낭막개창술(pericardial window formation), 종격동 림프절 비대 환자의 종격동 림프절 생검 그리고 고

립성 흉막섬유종(solitary fibrous pleural tumor)에서 종양 절제에 SITS가 시도되었다(Table 1). 이 연구는 본원의 연구윤리심의위원회 심의를 마쳤다(SCHCA2013-11-001).

2. 수술방법

전신마취하에 이중 기관 내 튜브를 삽관한 후 수술할 부위가 위쪽으로 위치하도록 측와위로 체위 변경한 다음, 일측 폐 환기를 하면서 병변의 위치에 따라 환자의 4번째에서 6번째 늑간(intercostal space)과 중액와선(mid-axillary line)이 교차하는 지점에 약 2.5 cm 크기의 수술창(working window)을 만들었다. 수술창에는 시야 확보와 늑간 신경 및 혈관 보호, 늑간 근육에서의 출혈에 대한 지혈, 공기 배출(air vent), 그리고 기구들의 조작을 용이하게 하기 위해 상처 견인기(wound retractor)를 거치시켰다. 모든 수술은 5-mm 30도 흉강경(ALPHASCOPE; Gimmi GmbH, Tuttlingen, Germany)과 hook bovie, 5-mm endoscopic grasper (Covidien, Mansfield, MA, USA) 등 내시경 장비를 사용하여 시행하였다. 폐 썩기 절제술의 경우에는 굴곡성 내시경 봉합기(ENDO-GIA; Covidien, Mansfield, MA, USA)를 사용하여 폐를 절제하였으며, 폐 절제 후 따뜻한 멸균 증류수를 흉강 내에 붓고 공기누출검사를 시행한 다음 절제 부위를 피브린 글루로 도포하였다. 모든 환자에서 수술 후 수술창을 통해 20 French 흉관을 거치시켰다(Fig. 1). 흉관은 하루 배액량이 150 mL 미만이고, 공기누출이 없으며, 흉부 엑스레이에서 폐가 완전히 팽창된 경우에 제거하였다.

3. 통계분석

자료의 분석에는 SPSS ver. 14.0 (SPSS Inc., Chicago, IL, USA)을 사용했다. 연속변수(continuous variables)의 경우는 평균과 표준편차로 나타내었고, 범주형 변수(categorical or dichotomous variables)의 경우는 빈도와 퍼센트(%)로 표시했다.

Table 1. The indication disease of Single incision thoracoscopic surgery

Indication disease	Operation	Conversion to two-/three port	Comment
Pneumothorax (n=32)	Resection of blebs/bullae	0	Bilateral pneumothorax (n=1)
Interstitial lung disease (n=6)	Lung biopsy (wedge resection)	n=2, 33%	
Solitary pulmonary nodule (n=3)	Wedge resection	0	
Malignant pleural effusion (n=2)	Pleural biopsy	0	
Lymphangiomyomatosis (n=1)	Wedge resection	n=1, 100%	
Pulmonary endometriosis (n=1)	Wedge resection	0	Recurrent hemoptysis
Pulmonary metastasis (n=1)	Metastectomy (wedge resection)	0	Peri-ampullary cancer
Hemopericardium (n=1)	Pericardial window formation	n=1, 100%	Post percutaneous coronary intervention
Mediastinal lymphadenopathy (n=1)	Lymph node biopsy	0	Paraortic lymph node
Mediastinal tumor (n=1)	Mass excision	0	Posterior mediastinum, tumor size: 3×2.5 cm
Solitary fibrous tumor of pleura (n=1)	Mass excision	0	Rt. upper posterior, tumor size: 5×3 cm

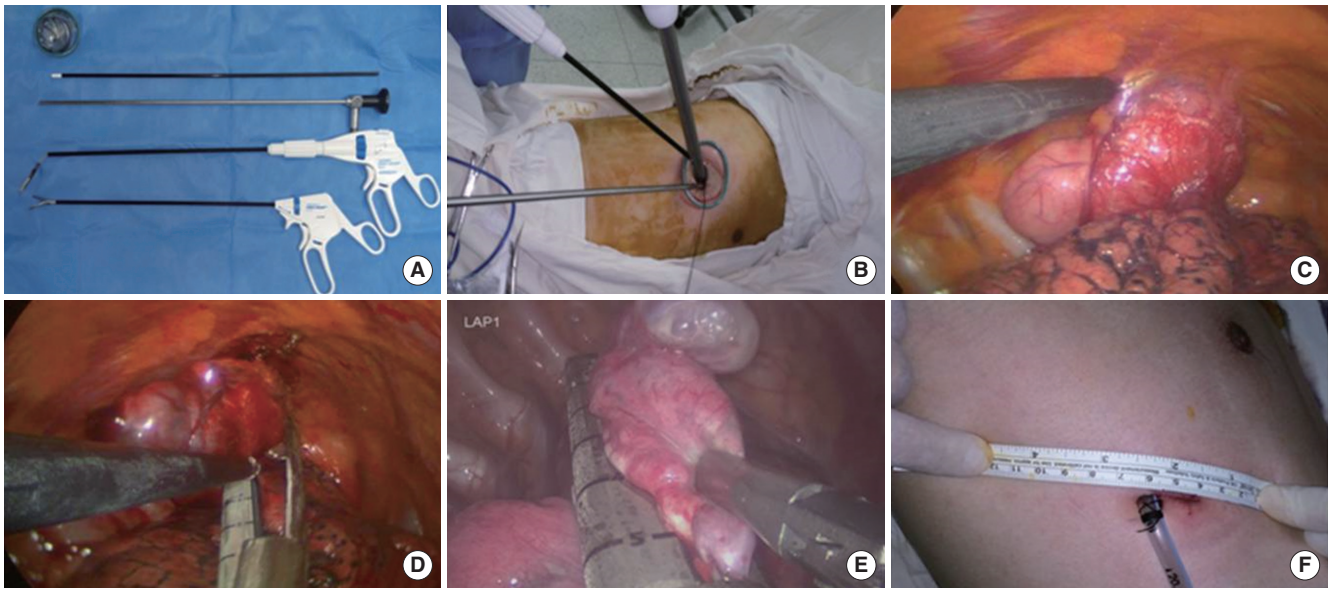


Fig. 1. (A) Instruments, (B) surgical approach, (C-E) intra-operative findings, and (F) post-operative wound in single-incision thoracoscopic surgery.

Table 2. Reasons for conversion to two-/three-port video assisted thoracic surgery

Reason	Interstitial lung disease	Lymphangioleiomyomatosis	Hemopericardium	Total (n=4)
Difficulty of surgical approach (lesion's location and/or fighting of instruments)	1	1	1	3
Pleural adhesion	1	NA	NA	1

NA, not applicable.

결 과

모두 50명의 환자에서 SITS가 시도되었는데, 질환별로 살펴보면 자발성 기흉이 32예로 가장 많았고, 폐 생검이 필요했던 간질성 폐질환이 6예, 단일 고립성 폐결절이 3예, 흉막 생검이 필요했던 악성 흉수가 2예, 중격동 종양과 림프관평활근종증, 폐 자궁내막증식증, 전이성 폐암, 혈심낭, 림프절 생검이 필요했던 중격동 림프절 비대, 그리고 고립성 흉막섬유종이 각각 1예씩 있었다(Table 1). 이 중 46예(92%, 46/50)에서는 추가 수술창 없이 SITS가 성공적으로 시행되었다. 4예(8%, 4/50)에서 2 또는 3 포트 VATS로 전환하여 수술이 시행되었는데 질환별로 살펴보면, 미만성 간질성 폐질환이 2예(33%, 2/6), 림프관평활근종증(100%, 1/1)과 혈심낭(100%, 1/1)이 각각 1예였으며, 전환한 이유는 병변의 위치 그리고/또는 기구들의 부딪힘 등과 같은 수술적 접근이 어려웠던 경우(n=3)와 심한 흉막 유착(n=1)이 있었다(Table 2). 병변의 위치 및 기구들의 부딪힘이 심했던 경우는 간질성 폐질환, 림프관평활근종증, 그리고 혈심낭에서 각각 1예씩 있었는데, 간질성 폐질환 환자의 경우 우중엽(right middle lobe)의 가쪽 구역(lateral segment)과 우하엽(right lower lobe)의 뒤쪽 구역(posterior basal segment)에서 각각 폐 생검을 시행했던 환자로 절제술을 시행하기 위한 흉강경 봉합기의 진입이 어

려왔기 때문에 2-포트 VATS로의 전환이 필요했다. 림프관평활근종증 환자의 경우는 절제할 부위가 우중엽의 가쪽 구역에 넓게 퍼져 있어 역시 내시경 봉합기의 진입에 어려움이 있어서 혈심낭 환자에서는 기구들의 부딪힘이 심해 폐를 효과적으로 견인시키지 못했고 이로 인해 시야 확보가 어려워 모두 2-포트 VATS로 전환하여 수술을 진행했다. 절제 부위가 우하엽의 가쪽 구역에 위치해 있었던 간질성 폐렴 환자의 경우 우하엽 전체에 심한 흉막 유착이 있어 SITS만으로는 흉막 유착을 제거하기 어려워 3-포트 VATS로 전환하여 수술을 진행했다.

가장 많이 시행된 수술은 폐 췌기 절제술로 45예(90%)에서 시행되었는데, 우상엽이 23예, 좌상엽이 9예, 양쪽 상엽에 있었던 경우가 1예였으며, 우상엽과 우중엽, 우상엽과 우하엽 그리고 좌상엽과 좌하엽에 병변이 있었던 경우가 각 1예로 병변이 상엽에 위치했던 경우가 대다수였다. 폐 췌기 절제술의 평균 수술시간은 68.1 ± 35.8 분이었고, 흉막 유착이 있었던 경우는 모두 8예였다. 절제된 개수는 평균 1.9 ± 1.1 개였으며, 흉관 거치기간과 수술 후 재원기간은 각각 2.3 ± 0.5 일, 3.7 ± 1.9 일이었다. 폐 췌기 절제술을 시행한 각 질환별 특성은 Table 3에 나타내었다.

Table 3. Patients' characteristics who received wedge resection

Variable	Pneumothorax (n=32)	Interstitial lung disease (n=6)	Solitary pulmonary nodule (n=3)	Lymphangiomyomatosis (n=1)	Pulmonary endometriosis (n=1)	Pulmonary metastasis (n=1)
Involve site						
RUL	19 (59.4)	2 (33.3)	1 (33.3)		1 (100.0)	
LUL	9 (28.1)					
RUL and LUL	1 (3.1)					
RUL and RML		1 (16.7)				
RUL and RLL	1 (3.1)					
LUL, LLL	1 (3.1)					
LLL	1 (3.1)	1 (16.7)				
RLL		1 (16.7)	1 (33.3)			
RML and RLL		1 (16.7)	1 (33.3)			
RML				1 (100.0)		1 (100.0)
Operation time (min)	60.0±32.7	90.8±50.7	103±12.6	95	70	70
Presence of pleura adhesion						
Yes	6 (18.8)	2 (33.3)	1 (33.3)			
No	26 (81.3)	6 (66.7)	2 (66.7)	1 (100.0)	1 (100.0)	1 (100.0)
No. of wedge resection	2.1±1.1	1.8±1.3	1	1	1	1
Post-operative hospital stay (day)	3.2±0.5	6.3±4.4	3.0	4	3	5
Post-operative drainage (day)	2.2±0.5	2.2±0.8	2.3±0.6	3	4	2

Values are presented as number (%) or mean ± standard deviation.
RUL, right upper lobe; LUL, left upper lobe; RML, right middle lobe; RLL, right lower lobe; LLL, left lower lobe.

고찰

Yamamoto 등[13]이 기흉 환자의 폐 절제술에 SITS를 적용한 사례를 처음 발표한 후 기흉 환자의 수술에 SITS를 시도한 여러 연구들이 보고되었다[1-4,14,15]. SITS가 자발성 기흉 환자의 폐 절제술에 가장 먼저 적용된 이유는 기낭의 위치가 대개 상엽의 첨부에 위치하고 있기 때문에 흉강경을 비롯한 기구 및 내시경 봉합기를 한 방향으로만 진입시켜 수술을 진행하면 되므로 흉강경 수술의 경험이 많지 않더라도 별다른 어려움 없이 병변을 확인하고 절제할 수 있기 때문이다. 간혹 기낭이 하엽에 존재하는 경우에도 주로 하엽의 위쪽 구역(superior segment)에 위치하는 경우가 많기 때문에 절제에는 큰 문제가 없다. 이런 이유로 우리도 SITS를 자발성 기흉 환자의 폐 절제술에 처음으로 시도했다. 이 연구에 포함된 기흉 환자들 역시 병변이 주로 상엽에 위치하고 있었기 때문에 2-포트 또는 3-포트 VATS로 전환하지 않고 SITS를 시행할 수 있었다. 그러나 기흉을 포함한 흉부 질환에서 병변이 하엽의 아래쪽 구역(basal segment) 또는 중엽의 가쪽 구역에 위치하고 있을 때는 기구 및 내시경 봉합기의 진입 각도와 길이 등의 문제로 수술이 어려워질 수 있다. 우리의 연구에서 2-포트 또는 3-포트 VATS로 전환하였던 4예 중 3예가 폐 절제술을 받은 환자였는데, 이들 모두에서 병변의 위치가 중엽 또는 하엽에 위치하고 있었다. 그러나 SITS에 대한 경험이 늘

어나고 술기에 익숙해 진 후 병변이 하엽과 중엽이 있던 고립성 폐결절 환자에서는 2-포트 또는 3-포트 VATS로 전환하지 않고 SITS를 시행할 수 있었다. 따라서 SITS를 처음 시행하는 경우에는 병변이 상엽에 있는 경우부터 시작해 차차 적응증을 넓혀 가는 것이 바람직하다고 생각된다. 또한 SITS는 하나의 절개창을 통해 수술이 이루어지는 만큼 수술 전에 시행한 영상검사를 철저히 검토하여 병변의 위치를 정확히 파악하고 절개창의 위치를 정할 것을 추천한다.

흉막 유착은 흉부질환 수술에서 수술시간을 연장시키고 합병증 발생을 높이는 요인 중 하나이다. 우리의 연구에서도 심한 흉막 유착이 있던 1명의 환자에서 단일절개창을 통해 흉막 유착을 안전하게 제거하는 것이 어려워 3-포트 VATS로 전환하여 수술을 진행해야만 했다. 그러나 흉막 유착이 심하지 않다면 SITS만으로도 유착을 제거하고 수술을 진행할 수 있다. 본 연구에서 흉막 유착이 있었던 9명의 환자 중 8명에서 단일절개창을 통해 안전하게 흉막 유착을 제거하고 수술을 진행할 수 있었다. 따라서 우리는 흉막 유착이 없거나 있더라도 심하지 않은 경우부터 SITS를 적용할 것을 추천한다.

저자들도 병변이 주로 상엽에 위치해 있거나 흉막 유착이 적은 경우부터 SITS를 적용해 SITS 술기에 대한 경험을 축적하면서 차차 적응증을 넓혀 나갔고, 또한 수술 전 시행한 영상검사를 토대로 병변의 위치에 따라 절개창 위치를 정해 2-포트 또는 3-포트 VATS

로의 전환율을 낮출 수 있었다.

절개창의 크기를 얼마로 할 것인가도 SITS에서 중요하게 생각해 보아야 할 대목이다. 이에 대해 일부 연구자[5]는 길이가 3.5 cm 이하인 것을 단일절개창이라고 정의하기도 했지만, 아직 절개창의 크기에 대한 명확한 기준 및 이에 대한 합의는 없다. 그러나 여러 연구자들이 폐 췌기 절제술 시 2.5 cm 크기의 절개창을 사용했고[2-4,10,15,16], Gonzalez-Rivas 등[8]은 폐암에서 폐엽 절제술 시 4-5 cm 크기의 절개창을 사용했다[17]. 우리는 절개창의 크기를 기흉에서 SITS를 적용한 우리의 이전 연구[3]에서와 마찬가지로 2.5 cm로 하였고, 이를 통해 검체를 손상시키지 않고 적출해 낼 수 있는 질환으로 SITS의 적응증을 한정하였다.

본 연구는 연구에 포함된 환자의 숫자가 적고, 적용된 수술법이 다양하지 못했으며, 적응증을 2.5 cm 크기의 절개창을 통해서 검체를 손상시키지 않고 적출 가능한 경우로만 한정하였다는 점에서 제한점을 가지고 있다. 따라서 앞으로 좀 더 많은 환자에서 다양한 수술법을 적용하고 적응증을 확대시켜 나아가는 것이 필요하다.

결론적으로 우리는 본 연구를 통해 SITS가 다양한 흉부질환에서 비교적 쉽고 안전하게 적용 가능하다는 것을 알 수 있었다. 그러나 병변이 접근하기 어려운 위치 특히 하엽의 아래쪽 구역에 있는 경우 또는 흉막 유착 정도에 따라 SITS 시행이 어려울 수 있으므로 자발성 기흉과 같이 병변이 상엽에 위치하고 흉막 유착이 없는 단순한 경우부터 SITS를 적용하기 시작해 차차 적응증을 넓혀 갈 것을 추천한다.

REFERENCES

1. Chen PR, Chen CK, Lin YS, Huang HC, Tsai JS, Chen CY, et al. Single-incision thoracoscopic surgery for primary spontaneous pneumothorax. *J Cardiothorac Surg* 2011;6:58.
2. Jutley RS, Khalil MW, Rocco G. Uniportal vs standard three-port VATS technique for spontaneous pneumothorax: comparison of post-operative pain and residual paraesthesia. *Eur J Cardiothorac Surg* 2005;28:43-6.
3. Song IH, Lee SY, Lee SJ. Can single-incision thoracoscopic surgery using a wound protector be used as a first-line approach for the surgical treatment of primary spontaneous pneumothorax?: a comparison with three-port video-assisted thoracoscopic surgery. *Gen Thorac Cardiovasc Surg* 2015;63:284-9.
4. Yang HC, Cho S, Jheon S. Single-incision thoracoscopic surgery for primary spontaneous pneumothorax using the SILS port compared with conventional three-port surgery. *Surg Endosc* 2013;27:139-45.
5. Chen CH, Chang H, Lee SY, Liu HC, Hung TT, Huang WC. Single-port thoracoscopic surgery can be a first-line approach for elective thoracoscopic surgery. *Rev Port Pneumol* 2012;18:278-84.
6. Chen CH, Lee SY, Chang H, Liu HC, Chen CH, Huang WC. Technical aspects of single-port thoracoscopic surgery for lobectomy. *J Cardiothorac Surg* 2012;7:50.
7. Gonzalez-Rivas D, de la Torre M, Fernandez R, Garcia J. Video: single-incision video-assisted thoracoscopic right pneumonectomy. *Surg Endosc* 2012;26:2078-9.
8. Gonzalez-Rivas D, Paradela M, Fernandez R, Delgado M, Fieira E, Mendez L, et al. Uniportal video-assisted thoracoscopic lobectomy: two years of experience. *Ann Thorac Surg* 2013;95:426-32.
9. Kang do K, Min HK, Jun HJ, Hwang YH, Kang MK. Single-port video-assisted thoracic surgery for lung cancer. *Korean J Thorac Cardiovasc Surg* 2013;46:299-301.
10. Rocco G, Martucci N, La Manna C, Jones DR, De Luca G, La Rocca A, et al. Ten-year experience on 644 patients undergoing single-port (uniportal) video-assisted thoracoscopic surgery. *Ann Thorac Surg* 2013;96:434-8.
11. Rocco G. Single-port video-assisted thoracic surgery (uniportal) in the routine general thoracic surgical practice. *Oper Tech Thorac Cardiovasc Surg* 2009;14:326-35.
12. Salati M, Brunelli A, Rocco G. Uniportal video-assisted thoracic surgery for diagnosis and treatment of intrathoracic conditions. *Thorac Surg Clin* 2008;18:305-10, vii.
13. Yamamoto H, Okada M, Takada M, Mastuoka H, Sakata K, Kawamura M. Video-assisted thoracic surgery through a single skin incision. *Arch Surg* 1998;133:145-7.
14. Berlanga LA, Gigirey O. Uniportal video-assisted thoracic surgery for primary spontaneous pneumothorax using a single-incision laparoscopic surgery port: a feasible and safe procedure. *Surg Endosc* 2011;25:2044-7.
15. Salati M, Brunelli A, Xiume F, Refai M, Sciarra V, Soccetti A, et al. Uniportal video-assisted thoracic surgery for primary spontaneous pneumothorax: clinical and economic analysis in comparison to the traditional approach. *Interact Cardiovasc Thorac Surg* 2008;7:63-6.
16. Gigirey Castro O, Berlanga Gonzalez L, Sanchez Gomez E. Single port thoracoscopic surgery using the SILS tool as a novel method in the surgical treatment of pneumothorax. *Arch Bronconeumol* 2010;46:439-41.
17. Gonzalez D, Paradela M, Garcia J, Dela Torre M. Single-port video-assisted thoracoscopic lobectomy. *Interact Cardiovasc Thorac Surg* 2011;12:514-5.